

## PRESSEMITTEILUNG

# Posteriore und rechtsventrikuläre Herzinfarkterkennung – CardioSecur® erhellt die dunkle Seite des Mondes

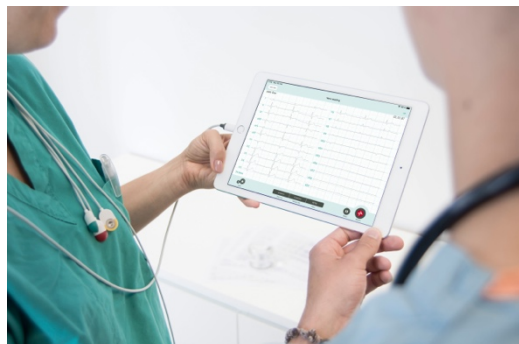Bis zu 57 % aller STEMI Ereignisse sind auf einem 12-Kanal-EKG nicht sichtbar. Daher geben sowohl die Europäische Gesellschaft für Kardiologie als auch die American Heart Association (AHA) die Empfehlung, weitere Ableitungen zur Diagnose von posterioren und inferioren Hinterwandinfarkten zu verwenden. CardioSecur mit 22-Kanälen und nur 4 Elektroden ist derzeit das einzige EKG, das diese Richtlinien umsetzt, ohne die Elektroden neu zu befestigen.

Frankfurt, Februar 2019. Im Falle eines vermuteten Herzinfarkts, bei dem das 12-Kanal EKG nicht aussagekräftig ist, empfehlen **Richtlinien der Europäischen Gesellschaft für Kardiologie** eine EKG-Aufzeichnung **zusätzlicher Ableitungen (V7-V9, VR3-VR4)**.<sup>i</sup> <sup>ii</sup> Diese Empfehlung wird auch von der Amerikanischen Herzgesellschaft (AHA) geteilt, die sich bereits 2009 für erweiterte Ableitungssysteme einsetzte. Die AHA plädierte auch für EKG-Geräte, die „so programmiert sind, dass sie die rechtsseitigen Brustwandableitungen V3R und V4R bei einer ST-Hebung von mehr als 0,1 mV in den Ableitungen II, III und aVF aufzeichnen“.<sup>iii</sup> Zudem forderte sie EKG-Hersteller dazu auf „eine Software zu entwickeln, welche die räumliche Ausrichtung des ST-Segments sowohl in der Frontal- als auch in der Transversalebene darstellen kann [sowie] Algorithmen zu programmieren, die Informationen über das verschlossene Gefäß und die Lage der Verschlüsse in diesem Gefäß liefern.“<sup>iv</sup>

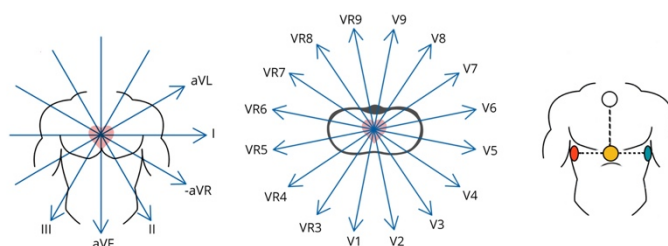
Grund dafür ist die Tatsache, dass die **Diagnose von posterioren Hinterwandinfarkten** nach wie vor als die „**dunkle Seite des Mondes**“ der EKG-Interpretation gilt.<sup>v</sup> Fast die Hälfte aller posterioren Hinterwandinfarkte werden von konventionellen 12-Kanal-EKGs nicht erkannt. Falls zusätzlich die lateralen Ableitungen (12+V7-V9), gemessen werden, kommt es zu einem signifikanten Anstieg der Diagnoserate.<sup>vi</sup> Studien haben ergeben, dass bis zu 57 % aller STEMI-Fälle durch den Einsatz zusätzlicher Ableitungen diagnostiziert werden könnten.<sup>vii</sup>

CardioSecur ist das einzige EKG, welches die **Richtlinien der Europäischen Gesellschaft für Kardiologie** und die **Empfehlungen der AHA in die Praxis umsetzt**, ohne dass Elektroden neu angebracht werden müssen. CardioSecur bietet Ärzten eine **360°-Sicht auf das Herz** mit einem **22-Kanal-EKG in klinischer Qualität (12-Kanäle + V7-V9, VR3-VR9)** mit nur vier Elektroden. Es gibt medizinischem Fachpersonal die Möglichkeit, in neue diagnostische Dimensionen vorzudringen und Vorder-, Lateral- sowie inferiore und posteriore Hinterwandinfarkte des Herzens in einer synchronen Messung zu diagnostizieren. Dadurch wird eine sofortige Reperfusionstherapie ermöglicht und die Morbidität und Mortalität verringert.<sup>viii</sup> Der signifikante Vorteil von CardioSecur bei der Erkennung von posterioren Hinterwandinfarkten im Vergleich zu herkömmlichen 12-Kanal-EKG Systemen wurde in einer **kürzlich durchgeführten klinischen Studie**, beim **Einsatz in Rettungsfahrzeugen**, erneut unter Beweis gestellt.<sup>ix</sup> Durch CardioSecur ist es Ärzten endlich möglich, die dunkle Seite des Mondes der EKG-Interpretation zu erkunden.

Weitere Informationen unter [www.mobile-ecg.com](http://www.mobile-ecg.com)



CardioSecur Pro wird von medizinischem Fachpersonal verwendet. ©CardioSecur



360°-Sicht auf das Herz durch das CardioSecur Pro 22-Kanal-EKG. ©CardioSecur

Personal MedSystems GmbH entwickelt und vertreibt unter dem Namen CardioSecur mobilen EKG-Systeme und Dienstleistungen für Privatanwender und medizinisches Fachpersonal.

**CardioSecur Active** ist ein innovatives 15-Kanal EKG in klinischer Qualität für die private Nutzung. In nur wenigen Sekunden erzeugt es ein individualisiertes Feedback über Veränderungen der Herzgesundheit und gibt eine einfache Handlungsempfehlung, ob ein Arzt aufzusuchen ist oder nicht. Das gesamte System besteht aus einem 50-Gramm-leichten Kabel mit vier Elektroden, der kostenlosen CardioSecur Active App und dem Smartphone oder Tablet des Nutzers. **CardioSecur Pro** ist die mobile, klinische EKG-Lösung für Ärzte und medizinisches Fachpersonal. CardioSecur Pro ermöglicht gemäß den Leitlinien der kardiologischen Fachgesellschaften mit 22 Kanälen eine 360° Sicht auf das Herz und erkennt damit als einziges System Vorder-, Lateral- und auch Hinterwandinfarkte des Herzens.

## Pressekontakt:

Personal MedSystems GmbH  
 Eduard Lerperger  
 Telefon +49 (0) 151-19120692  
[press@cardiosecur.com](mailto:press@cardiosecur.com)

<sup>i</sup> Ibanez B, James S, Agewall S, et al. 2017 ESC Guidelines for the management of acute myocardial infarction in patients presenting with ST-segment elevation: The Task Force for the management of acute myocardial infarction in patients presenting with ST-segment elevation of the European Society of Cardiology (ESC), European Heart Journal, Volume 39, Issue 2, 7 January 2018, Pages 119-177, <https://doi.org/10.1093/eurheartj/ehx393>.

<sup>ii</sup> Roffi M, Patrono C, Collet J, et al. 2015 ESC Guidelines for the management of acute coronary syndromes in patients presenting without persistent ST-segment elevation: Task Force for the Management of Acute Coronary Syndromes in Patients Presenting without Persistent ST-Segment Elevation of the European Society of Cardiology (ESC), European Heart Journal, Volume 37, Issue 3, 14 January 2016, Pages 267-315, <https://doi.org/10.1093/eurheartj/ehv320>.

<sup>iii</sup> Translated quotation from: Wagner G, Macfarlane P, et al. 2009 AHA/ACCF/HRS Recommendations for the Standardization and Interpretation of the Electrocardiogram Part VI: Acute Ischemia/Infarction A Scientific Statement From the American Heart Association Electrocardiography and Arrhythmias Committee, Council on Clinical Cardiology; the American College of Cardiology Foundation; and the Heart Rhythm Society Endorsed by the International Society for Computerized Electrocardiology, Journal of the American College of Cardiology, Volume 53, Issue 11, March 2009, Pages 1003-1011, <http://www.onlinejacc.org/content/53/11/1003>

<sup>iv</sup> ibid

<sup>v</sup> Translation from: van Gorselen, E O F, et al. "Posterior myocardial infarction: the dark side of the moon", Netherlands Heart Journal, Volume 15, Issue 1, 2007, Pages 16-21, <https://www.ncbi.nlm.nih.gov/pmc/articles/PMC1847720>.

<sup>vi</sup> Translated quotation from: Din I, Adil M, et al. Accuracy of 12 lead ECG for diagnosis of posterior myocardial infarction, JPMI, Volume 28, Issue 2, 2014, Pages 145-148. <http://www.jpmi.org.pk/index.php/jpmi/article/view/1561>.

<sup>vii</sup> Translated quotation from: Nagam MR, Vinson DR, et al. ECG Diagnosis: Right Ventricular Myocardial Infarction. Perm J, Volume 21, 2016, Pages 16-105, <https://www.ncbi.nlm.nih.gov/pmc/articles/PMC5267627>.

<sup>viii</sup> Khan JN, Chauhan A, et al. Posterior myocardial infarction: are we failing to diagnose this?, Emerg Med J, Volume 29, 2012, Pages 15-18. <https://emj.bmj.com/content/29/1/15>.

<sup>ix</sup> Kern H, Stiepak J, et al. First real-world experience with CardioSecur® in the preclinical setting – When times does matter, Resuscitation, Volume 118, Page 91, 2017, [https://www.resuscitationjournal.com/article/S0300-9572\(17\)30351-9](https://www.resuscitationjournal.com/article/S0300-9572(17)30351-9).

---

Aufnahme	Aufnahmedatum	2019-02-26, 16:34:42
	Dauer	15 Sekunden

---

Patient	Name	John Doe
	Geburtsdatum	18.02.54
	Geschlecht	männlich

---

Arzt	Name	Dr. Cardio Secur
------	------	------------------

Zusammenfassung	<input type="checkbox"/> Keine Zusammenfassung
	<input checked="" type="checkbox"/> Keine EKG-Veränderungen
	<input type="checkbox"/> Geringe EKG-Veränderungen
	<input type="checkbox"/> Deutliche EKG-Veränderungen

Rhythmus	<input type="checkbox"/> Keine Diagnose	<input checked="" type="checkbox"/> Sinus	<input type="checkbox"/> Sonstige
QRS-Komplex	<input type="checkbox"/> Keine Diagnose	<input checked="" type="checkbox"/> Normal	<input type="checkbox"/> Abnormal
Repolarisation	<input type="checkbox"/> Keine Diagnose	<input checked="" type="checkbox"/> Normal	<input type="checkbox"/> Abnormal

Kommentar	-
-----------	---

---

Gerät	MFI / MM4117 / 2.0 / 1.0.61 / iPad / iOS / 12.1.4 / 2.6.1
-------	---

